Aus der Kgl. II. gynaekologischen Klinik in München.
Direktor Prof. Dr. J. A. AMANN.

Zur Kasuistik der Doppelbildungen des weiblichen Genitale.

Inaugural-Dissertation

zur

Erlangung der Doktorwürde

in der

gesamten Medizin

verfasst und einer

hohen medizinischen Fakultät

der

Kgl. B. Ludwig-Maximilians-Universität zu München

vorgelegt von

Julius Dietsch,
Medizinalpraktikant.

□ □ □

MÜNCHEN 1909.
Kgl. Hofbuchdruckerei Kastner & Callwey in München.

Aus der Kgl. II. gynaekologischen Klinik in München.
Direktor Prof. Dr. J. A. AMANN.

Zur Kasuistik der Doppelbildungen des weiblichen Genitale.

Inaugural-Dissertation

zur

Erlangung der Doktorwürde

in der

gesamten Medizin

verfasst und einer

hohen medizinischen Fakultät

der

Kgl. B. Ludwig-Maximilians-Universität zu München

ACAD.
LUGD.BAT.
BIBL.

vorgelegt von

Julius Dietsch,
Medizinalpraktikant.

□ □ □

MÜNCHEN 1909.
Kgl. Hofbuchdruckerei Kastner & Callwey in München.

Gedruckt mit Genehmigung der hohen medizinischen Fakultät der Universität München.

Referent: Herr Professor Dr. Döderlein.

Seitdem die Erkenntnis immer breiteren Boden gewonnen hatte, dass es sich bei den Doppelbildungen des weiblichen Genitale um Hemmungsbildungen handelt, hat sich in einer Reihe von Versuchen einer Einteilung und Nomenclatur der genannten Missbildungen das Bestreben geltend gemacht, diese in erster Linie nach entwicklungsgeschichtlichen Gesichtspunkten zu gruppieren und anzuordnen. Die ersten Anfänge wurden schon von Rokitansky, dann aber besonders von Kussmaul in seinem klassischen Werk: „Von dem Mangel, der Verkümmerung und Verdoppelung der Gebärmutter etc." gemacht, doch hat in seiner Einteilung noch die rein morphologische Seite stark das Uebergewicht. Ihm folgte Livius Fürst, dessen Einteilung zwar schon rein embryologisch ist, aber nicht gestattet, alle Entwicklungshemmungen darin unterzubringen, und die nun folgenden Einteilungen, von denen ich als die hauptsächlichsten nur die von Nagel und Gebhard erwähne, vermieden die einen Fehler und Unzulänglichkeiten, um dafür andere einzutauschen. In Volkmanns „Sammlung klinischer Vorträge" erschien nun die Arbeit von F. v. Winckel „Ueber die Einteilung, Entstehung und Benennung der Bildungshemmungen der weiblichen Sexualorgane", in welcher eine Einteilung der Missbildungen angegeben ist, die einerseits alle Fehler der bisherigen vermeidet, andererseits ein Unterbringen jeder Entwicklungshemmung und eine exakte Benennung gestattet — bis zu einem gewissen Grade, denn die unendliche Mannigfaltigkeit der Missbildungen erfordert manche Konzessionen seitens der Nomenklatur, wie ja auch die Benennung der von v. Winckel selbst an genannter Stelle aufgeführten Präparate durchaus nicht immer einem in seiner Einteilung gegebenen Namen genau entspricht. Da ich mich in der Gruppierung und Benennung nachstehend aufgeführter Präparate, soweit als möglich an die v. Winckel'sche Einteilung zu halten versuche, so sei es mir gestattet, diese hier auszugsweise vorweg aufzuführen.

I. Monat: Bildung des Müller'schen Ganges im Urnierenepithel als solider Strang, an dem nur das Fimbrienende hohl ist.

II. Monat: Die Fäden werden hohl und treten in der Gegend der späteren Grenze zwischen Vagina und Uterus zum Geschlechtsstrang zusammen.

III.—V. Monat: Während die äussere Verschmelzung bis zum Lig. Hunteri erfolgt (13. Woche), schwindet die Zwischenwand, das Septum, entsprechend etwas langsamer.

1. Der vollständige Mangel beider Fäden (mithin der vollständige Mangel von Scheide, Uterus und Tuben) äusserst seltene Anomalie.

2. Einseitiger Mangel eines Fadens ohne jedes Rudiment: Uterus unicornis sine ullo rudimento alterius.

3. Die vollständige Trennung beider Fäden: Uterus duplex separatus, Vagina duplex separata.

4. Die ausgebliebene Höhlung bei getrennten und vereinigten Fäden: Uterus solidus rudimentarius (duplex, bicornis, simplex), Vagina solida (duplex, bicornis, simpl.).

5. Die teilweise Aushöhlung der getrennten oder vereinigten Fäden: Uterus rudimentarius (duplex, bicornis, simplex) partim evacuatus (duplex, bicornis, simplex).

6. Uterus unicornis cum rudimento alterius.

7. Uterus bicornis septus, subseptus, simplex, Vagina septa, subsepta, simplex.

8. Uterus introrsum arcuatus, septus, subseptus, simplex, Vagina septa, subsepta, simplex.

9. Uterus planifundalis septus, subseptus, simplex, Vagina septa, subsepta, simplex.

10. Uterus foras arcuatus septus, subseptus, simplex, Vagina septa, subsepta, simplex.

VI.—X. Monat: Aus dem Uterus planifundalis wird der Uterus foras arcuatus durch Entwicklung des Fundus — so kommt es am Ende der Schwangerschaft zum Uterus foetalis.

11. Uterus foetalis.

1.—10. Jahr: Aus dem Uterus foetalis entsteht der Uterus infantilis.

12. Uterus infantilis.

10.—16. Jahr: Der Uterus infantilis entwickelt sich zum Uterus virgineus.

13. Uterus virgineus,

und als Besonderheiten noch der

14. Uterus inaequalis s. obliquus,

15. Hypoplasia uteri.

Bei dem sowohl entwicklungsgeschichtlich als pathologisch-anatomischen Interesse, das Hemmungsbildungen für sich beanspruchen, habe ich im Auftrag von Herrn Professor Amann die im Laufe der letzten Jahre an der Kgl. II. gynäkologischen Klinik beobachteten und teilweise operierten Fälle einer genauen Untersuchung unterzogen, und will im Nachstehenden darüber referieren:

1. L. C., 23 Jahre, Köchin.

Anamnese: Familienanamnese o. B. Kinderkrankheiten: Masern, Diphtherie. Nullipara. Menses keine. Beginn der Erkrankung: Seit 2 Monaten ca. alle 14 Tage krampfartige Schmerzen im Leib, besonders Kreuzschmerzen, Kopfschmerzen. Obstipation, zeitweise weisslicher Fluss seit einem Jahre. Pat. weiss seit 2 Jahren, dass sie atretisch ist. Vicariierende Blutungen bestanden nicht.

Status: Mittelgross, sehr kräftig. Herz und Lunge o. B. Mammae sehr stark entwickelt. Warze eingezogen. Colostrum nicht vorhanden. Leib: Sehr dicke Bauchdecken, Leib weich, wenig druckempfindlich, keinerlei Resistenz. Vulva geschlossen, Hymen intakt. Damm intakt.

Vagina: 1 cm hinter dem Introitus Widerstand, der nicht überwunden werden kann. Keinerlei Oeffnung. Portio und Uterus, sowie Adnexe und Parametrium nicht zu tasten. Urethra sehr weit.

Untersuchung in Narkose: Per rectum fühlt man an der hinteren Blasenfläche (bei eingelegtem Katheter) ein etwa pflaumengrosses Gebilde, mit einem ziemlich derben Strang nach rechts. Am 27. VII. 06 Operation. Entfernung des rudimentären Uterus mit den normalen Adnexen. Peritonealisierung.

Befundprotokoll nach Eröffnung der Bauchhöhle: Es zeigt sich eine quer durch das Becken verlaufende Falte. Man erkennt deutlich

das rechte Ovarium etwas peripher an die Beckenwand gelagert, von normaler Grösse. Desgleichen die rechte Tube in regulärer Form, mit einem über erbsengrossen Cystchen des Wolf'schen Ganges in der Nähe des abdominellen Endes, sodann das vollständig normal entwickelte Ligamentum rotundum. Unmittelbar vor demselben gelegen ein schräg verlaufender, spindelförmiger Körper von ungefähr Pflaumengrösse, entsprechend dem rechtsseitigen Uterus. Ein gleicher, etwas kleinerer verläuft von links nach vorn und entspricht dem linken Uterus. An seiner äusseren Grenze wieder das normal gebildete Ligamentum rotundum. Ferner eine vollkommen regulär entwickelte linksseitige Tube mit Fimbrienende und darüber ein regulär entwickeltes Ovar, etwas kleiner als das rechtsseitige. Unter der Verbindungsfalte zwischen den beiden Uteri erkennt man die kaum haselnussgrosse Verdickung, in welche die beiden Uteri übergehen. Es ist offenbar die Anlage der Cervix. Unter derselben ist keineswegs eine Retentionscyste oder sonst eine Veränderung vorhanden.

Am 16. VIII. geheilt arbeitsunfähig entlassen. Nach der Operation waren die früheren Menstruationsbeschwerden verschwunden.

Das durch die Operation gewonnene Präparat stellt sich uns nach v. Winckels Benennung als ein Uterus rudimentarius bicornis solidus dar.

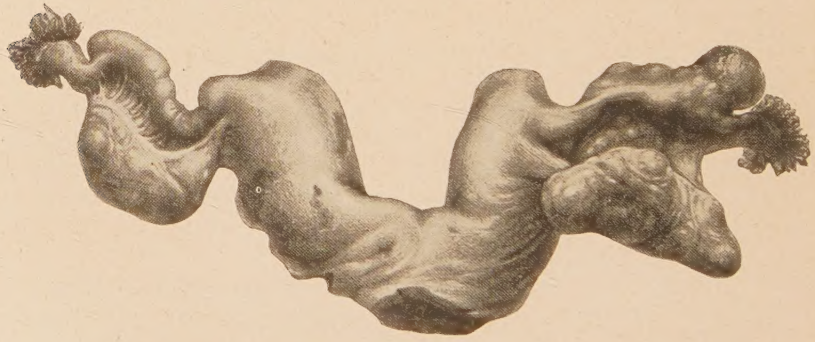

Fig. 1

Ein Collum ist als Anlage deutlich vorhanden, doch beginnt sehr bald die Teilung in ein linkes grösseres und ein rechtes etwas kleineres Horn. Das Collum ist ziemlich platt, 2,5 cm breit, 1,5 cm dick, eine Portio nicht sichtbar. Auch bei sorgfältigster Untersuchung gelingt es nicht, von unten her auch nur ein wenig mit einer Sonde in ein etwa vorhandenes einfaches oder geteiltes Cavum einzudringen. Es besteht also eine vollkommene Atresie. Durch eine deutlich sichtbare, längsverlaufende Rinne ist das fragliche Collum in zwei Teile getrennt, die nach unten etwas mehr ohne scharfe Grenze ineinander übergehen. Die Verbindungsstücke des Cervix mit den Hörnern sind im rechten Winkel gegen die Cervix abgeknickt und stellen bandartige Gebilde vor. Das linke misst an seiner oberen Kante 1,5 cm, das rechte 0,7, von der deutlich markierten Teilungsstelle aus gemessen. Die eigentlichen Corpora stellen massive, ovale, derbe Gebilde dar von rechts 2,3, links 2,5 cm Länge und einer maximalen Dicke von 1,7 resp. 2 cm. Der Serosaüberzug weist keinerlei Be-

sonderheiten auf, als dass er auf der Vorderfläche der Cervix teilweise fehlt. Hier scheint das Organ direkt dem perivesicalen Bindegewebe aufgelegen, vielleicht auch mit demselben verwachsen gewesen zu sein. Spuren einer abgelaufenen Peritonitis sind nirgends wahrzunehmen.

An diese rudimentären Hörner schliessen sich bis zu gewissem Grade normal ausgebildete Tuben an, die von nahezu gleicher Länge (5 und 5,5 cm) beiderseits stark geschlängelt sind und nach dem Ostium abdominale zu an Dicke gleichmässig zunehmen. Letzteres ist beiderseits von einem Kranz zierlicher, frei beweglicher Fimbrien umgeben. An der rechten Tube findet sich nahe dem Ostium abdominale eine kleine Parovarialcyste. In beide Tuben kann man vom Ostium abdom. aus mit der Sonde eine kleine Strecke weit eindringen. Das rechte Ovar ist wenig grösser als das linke und beide äusserlich vom gleichen Aussehen funktionstüchtiger Eierstöcke. Ihre Ligamenta propria sind derb, rund und kurz. Die breite Ansatzstelle des Ligamentum rotundum ist beiderseits deutlich sichtbar. Zwischen den Blättern des Ligamentum latum sind (soweit letzteres noch erhalten ist), relativ beträchtliche Fettmassen eingelagert.

Ein Querschnitt durch das eine Horn zeigt, dass ein Fall von vollkommener „Alkoilie" vorliegt, und die histologische Untersuchung eines Querschnittes ergibt nur Muskelfasern und Bindegewebe, dagegen keine Spur von Epithelien.

Die Entstehung der vorliegenden Missbildung fällt in die zweite Entwicklungsstufe nach v. Winckel und stimmt in allen wesentlichen Punkten mit analogen Fällen der Literatur überein. So bringt Butters einen ähnlichen Fall und im Anschluss daran eine kleine Zusammenstellung von 19 weiteren Analogiefällen aus der Literatur und die Punkte, die allen mehr oder minder gemeinsam sind, und somit wohl als Charakteristika dieser Gruppe angesehen werden dürfen, stimmen auch mit unserem Präparat fast vollständig überein.

Vollkommen weiblicher Habitus und gut entwickelte sekundäre Geschlechtscharaktere sind in unserem Falle wohl das Auffallendste, und der Beobachtung, dass funktionstüchtige Ovarien (Corpora lutea) vorhanden sind, entspricht der Umstand, dass sich, wenn auch spät, Molimina menstrualia einstellten, deren langes Ausbleiben und eigentümliche Periodizität sich wohl zwanglos auf die pathologische Entwicklung des ganzen Organes beziehen lässt. Die Vagina war in allen Fällen (Butters) rudimentär. Eine Portio und ein Orificium externum nirgends nachweisbar. Eine Erweiterung der Urethra war nicht immer vorhanden. In unserem Fall ist sie deutlich und wohl auch als Entwicklungsstörung zu deuten. Einen eigentlichen Kanal zeigte keiner der von Butters zusammengestellten Fälle, dagegen war in einem, ebenso wie bei unserem Fall, die Tube teilweise durchgängig.

Sehen wir, ob sich irgend ein Anhaltspunkt für die Aetiologie der Missbildung finden lässt, so fällt das Ergebnis ziem-

lich negativ aus. Für fötale Peritonitis findet sich kein Anhaltspunkt. Congenitale Hydronephrose, Interposition von Eingeweideteilen, Komplikationen mit anderen Missbildungen, luetische Residuen sind nicht nachweisbar und von abnormer Bänderanheftung, welche nach R. Meyer hauptsächlich an dem Zustandekommen dieser Missbildungen schuld sein sollen, bei denen die Hörner oder die ganzen Körper getrennt bleiben, ist in unserem Falle weder aus dem Präparat noch aus der Krankengeschichte ein sicherer Befund zu bringen.

Der beschriebene Fall dürfte allerdings zu der Gruppe von funktionsuntüchtigen rudimentären Uteris zu rechnen sein, bei denen die frühzeitige Ernährungsstörung der Müllerschen Gänge allein schon die Vereinigung hintanhalten kann (R. Meyer). Der totale Schwund des Epithels der Müller'schen Gänge, sowie die verhältnismässig niedere Stufe der Entwicklung rechtfertigen wohl die Annahme, dass es sich um eine Verdoppelung handelt, deren Ursachen in primärer Keimvariation, nicht aber an äusseren Einflüssen so grobmechanischer Art zu suchen ist. Welcher Art diese immanente Entwicklungsstörung ist, das zu entscheiden, ist wohl jetzt noch unmöglich. Die Vorstellung, die wir uns auf Grund unserer Kenntnis über die primären Ursachen von Wachstumsgrösse und Wachstumsbegrenzung machen können, sind die einer primär vorhandenen verminderten Quantität der für die endliche Ausbildung aller Organe massgebenden organogenen Stoffe. Jedoch ist im Gegensatz zur rudimentären Entwicklung des Uterus die Entwicklung der Tuben in diesem Fall hinsichtlich der Ausbildung des Organes eine normale, wenn auch in der Grösse etwas zurückgeblieben, und der Umstand, dass gerade jener Teil der Müller'schen Gänge, welche den Uterus bilden sollte, nur zu rudimentärer Entwicklung gekommen ist, weist uns darauf hin, dass es nicht so sehr ein vitium primae formationis der Müller'schen Gänge selbst ist, welche an dem Teil desselben, der unter schwierigeren lokalen Verhältnissen mit Hinzutritt des Mesenchyms seine Entwicklung vollziehen muss, die Entwicklungshemmung verursacht, als eben diese lokalen Schwierigkeiten, seien sie nur mechanischer Art oder in mangelhafter Ausbildung des dem Myometrium zugrunde liegenden Mesenchyms zu suchen.

Um auf das oft gefundene (hier nicht vorhandene) Ligamentum recto-vesicalae zu kommen, so sei nur kurz erwähnt, dass seine Bedeutung als Hindernis für die Vereinigung der Müller'schen Gänge längst schon bestritten und widerlegt

wurde und man sich wohl allgemein daran gewöhnt hat, diese Bauchfellfalte, einerlei auf welche Weise sie entstanden ist, eher als Folge denn als Ursache der ausgebliebenen Verschmelzung anzusehen.

2. u. 3. Zwei Fälle von Haematometra lateralis. Einige weitere Präparate, welche Beispiele für die Entwicklungshemmung aus dieser Periode des Embryonallebens bieten, wurden schon von Herrn Prof. Amann 1900 demonstriert und beschrieben. Ich verweise auf das Referat in der „Monatsschrift für Geburtshilfe und Gynäkologie" und möchte nur auszugsweise aus der Krankengeschichte erwähnen, dass in Fall 2 bei einer 26jährigen Virgo intensivste dysmenorrhoische Beschwerden bestanden, die durch eine resorbierende Behandlung des angeblichen linksseitigen Adnextumors in keiner Weise gebessert wurden. Die abdominelle Amputation hat eine prompte und dauernde Heilung bewirkt.

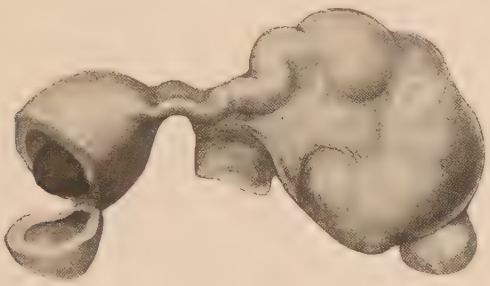

Fig. 2

2. Haematometra lateralis sinistra. Es stellt das Präparat des linken Hornes eines Uterus bicornis mit dazugehörigen Adnexen dar. Das Horn selbst ist eirund, 5,5 cm lang, 3,6 cm breit und 4,4 cm dick. Seine Wandungen sind durchschnittlich 0,5 cm dick und innen mit einem grösstenteils konzentrisch angeordneten Balkenwerk von niederen Schleimhautfalten ausgekleidet. Nach unten zu besteht vollkommene Atresie. Im Cavum liegt ein etwa taubeneigrosser, harter, schwarzer Blutstein von unebener, rauher Oberfläche, der das Cavum nicht ganz ausfüllt. Nach oben besteht vom Cavum aus eine Kommunikation mit der ebenfalls durch Blutanhäufung stark ausgedehnten Tube; letztere ist, je weiter nach dem Ostium abdominale zu, um so stärker erweitert und mit Blutmassen ausgefüllt, die ganz der des Cavums entsprechen. Die Schlängelung der Tube hat unter diesen Umständen natürlich nicht in dem Masse wie früher weiter bestehen können, ist aber immerhin noch zu erkennen. Die Länge der Tube beträgt etwa 18 cm, die Fimbrien sind mit dem sonst sehr lädierten Ovarium verbacken, so dass ein Ostium abdominalae nicht aufzufinden ist.

Im Ovarium sind Corpora lutea zu sehen. Der Tube angelagert sieht man namentlich in ihren oberen Partien zahlreiche Nebencyst-

chen mit papierdünnen Wandungen. Fast jedes enthält einen Blutstein. Das Ligamentum ovarii proprium ist bandförmig und kurz. Die Ansatzstelle des Ligamentum teres ist sehr langgestreckt, vom eigentlichen Ligament ist nichts mehr zu sehen.

Für die Beurteilung der congenitalen Atresien und deren Unterscheidung von den später erworbenen dürfte dies Präparat von einigem Interesse sein. Zunächst die Frage, ob es sich bei der Atresie des unteren Teiles des Hornes um eine erworbene oder eine angeborene handelt. Der Umstand, dass wir es mit einer Missbildung aus früherer Zeit zu tun haben, lässt a priori schon die Annahme einer congenitalen oder genauer „primitiven" Atresie berechtigt erscheinen. Die Aushöhlung der Müller'schen Fäden war eben nicht einmal ganz bis zur Gegend des späteren Orificium internum fortgeschritten, als das die weitere normale Entwicklung hindernde Moment eintrat, worauf sich der betr. Müller'sche Gang nur als Faser- und Muskelgebilde weiterentwickelt hat. Die kranialwärts gelegenen Partien sind dagegen zu fast normaler Ausbildung gelangt.

Bezüglich des Verschlusses des Ostium abdominalae ist viel diskutiert worden für und wider die Möglichkeit der Congenitalität. Wenn Amann das durch das Ostium abdominalae ausgetretene Menstrualblut am Zustandekommen des Verschlusses beschuldigt, so tritt er damit in Gegensatz zu den Theorien von Veit und Nagel, nach welchen auch in Fällen von doppelten Genitalien der Verschluss allein durch infektiöse Entzündung geschehen kann. Dieser „Infektionstheorie" trat später u. a. besonders Fleck entgegen mit einer Reihe von Argumenten, die einerseits gegen die Möglichkeit und Notwendigkeit einer Infektion, andererseits für die Wahrscheinlichkeit einer aseptischen reaktiven Verklebung durch den Reiz des Menstrualblutes beweisend sein sollen. Doch ist es nach dem vorliegenden Material nicht möglich, ein stützendes Beweismoment hiefür zu finden. Mit Bezug auf die aseptische Entstehung von Tubenverschlüssen möchte ich auf einen von Zanders in seiner Dissertation beschriebenen Fall von Haematokolpos und Haematometra verweisen, der bei der Laparotomie mit Sicherheit auch eine langdauernde, wiederholte Blutung in den Douglas und benachbarten Peritonealraum ergab (ausgedehnte intensive Pigmentierung des Peritoneums der benachbarten Darmschlingen und des Netzes mit Blutpigment), ohne dass es in diesem Fall zu einem Tubenverschluss gekommen ist.

Eine andere Frage ist, woher das Menstrualblut in solcher Menge in die Tuben gekommen ist? Die physiologische Blut-

absonderung in ihnen allein ist wohl zu unbedeutend, um einen grossen Haematosalpinx verursachen zu können. Auch widerspricht einer solchen Annahme der Umstand, dass bei sonst gleichmässigen Blutanhäufungen die beiden Tuben oft ganz ungleich gefüllt sind. Eine andere Erklärung entstand in der hauptsächlich durch Krieger, Veit, Skanzoni, Olshausen, Fritsch vertretenen Refluxtheorie, nach welcher das Blut aus dem nach unten verschlossenen Cavum durch Rückstauung in die Tuben gepresst wird. Fälle von Haematosalpinx trotz erwiesener Undurchgängigkeit des Ostium uterinum, sowie solche, in denen die Blutansammlung im Uteruscavum viel zu gering war, um eine Rückstauung bewirken zu können, brachten die Refluxtheorie ins Wanken, und die Schröder'sche Erklärung der Tubenblutungen als vicariierender Menses hat das Feld behauptet und gilt m. W. in gewisser Modifikation auch heutzutage. Neuere histologische Untersuchungen haben nämlich keinen Zweifel gelassen, dass „bei derartigen Zuständen eine hochgradige Hyperämie der ganzen Eileiterwandung Platz greift, welche schliesslich zur Zerreissung der ektatischen Blutgefässe in der Schleimhaut und zur Blutung in die Eileiterlichtung führt" (Rosthorn und Chrobak).

Um diese letzten Ausführungen noch einmal auf unser Präparat zu übertragen, sei kurz wiederholt, dass es sich hier offenbar um primitive congenitale Atresie der Cervix eines Uterus bicornis mit Haematometra lateralis handelt, Haematosalpinx durch vicariierende Eileiterblutung und Verschluss des abdominellen Tubenendes durch sekundäre, wahrscheinlich nicht aseptische, entzündliche Verklebung.

3. Ein weiteres Präparat stellt die atretischen Hörner eines Uterus bicornis rudimentarius partim evacuatus dar. Sie sind durch Laparotomie und Exstirpation gewonnen, die an einer 24jährigen Patienten wegen sich immer steigernder krampfartiger, neben regulärem menstruellen Blutabgang bestehender Schmerzen vorgenommen wurde. Die Heilung und der Dauererfolg waren gut.

Das eine Horn (Fig. 3a) ist an einem relativ langen Ligamentum rotundum als das linke zu erkennen und stellt ein eiförmiges Gebilde von 4,5 cm Länge dar, mit sehr dicken Wandungen und einem durch drei Längsfalten zu einem im Querschnitt dreistrahlig geformten, engen, leeren Cavum. Letzteres ist nach unten vollkommen atretisch. Die Tube ist vom Ostium uterinum aus etwa 4,5 cm weit verfolgbar, dick, drehrund und wenig geschlängelt. In dem etwa kirschgrossen Ovar fühlt man deutlich mehrere Follikel von verschiedener Grösse. Von Fimbrien und einem lateralen Tubenabschnitt ist nichts mehr zu sehen. Ob bindegewebige Auflagerungen an der unteren

Fläche des Ovars als Reste derselben anzusehen sind, ist zweifelhaft. Der Serosaüberzug weist ausser den Verwachsungen an den lateralen Teilen der Tube keine Besonderheiten auf, desgleichen zeigen die Ligamente nirgends etwas Beachtenswertes.

Fig. 3

Das Gegenstück (Fig. 3 b), ein rechtes Uterushorn von fast congruenten Formen und Grössenverhältnissen, stellt sich ebenfalls als ein nach unten vollkommen atretisches Gebilde dar, dessen wenig erweitertes Cavum von sulzig-gelblichen Massen ausgefüllt ist, die als altes Blut anzusehen sind. Es ist auch deutlich zu erkennen, dass zwischen dem Horn und der auffallend kurzen, stark erweiterten und mit altem Blut von gleicher Beschaffenheit wie oben angefüllten Tube eine Kommunikation besteht. Soweit die Tube dem Ovar angelagert ist, ist sie fest mit ihm verbacken; auffallend ist der stark ausgebildete Fimbrienkranz, der aber mit der eigentlichen Tube nur in bindegewebigem Zusammenhang zu stehen scheint. Ein Ostium abdominale ist deutlich zu sehen, jedoch nur etwa 0,5 cm weit für die Sonde durchgängig. Zwischen Eileiter und Ovar ist eine dünne Parovarialcyste eingelagert.

In der Beurteilung der Gynatresien bietet dieses Präparat ein ganz interessantes Beispiel für Resorption und Veränderung des seitens einer vollständig funktionsfähigen Schleimhaut in das atretische Cavum ergossenen Menstrualblutes. Der Verschluss am unteren und oberen Ende scheint das Primäre gewesen zu sein; denn eine adhäsive Entzündung durch Infektion müsste vor allem die Fimbrien und das Ostium abdominalae zur Verklebung gebracht haben. Doch ist hier weder das eine noch das andere der Fall. Die Fimbrien zeigen im Gegenteil eine ganz abnorme Ausbildung und sind frei. Dagegen besteht an Stelle der Ampulle nur ein bindegewebiger Zusammenhang oder vielleicht sogar vollständige Dehiscenz, für deren Entstehung verschiedene Theorien, auf die wir hier nicht näher eingehen wollen, Erklärungen abgeben. Das Menstrualblut hat sich demnach in einen primär oben und unten verschlossenen Hohlraum ergossen und ist zum Teil in angegebener Weise verändert worden.

Hinsichtlich seiner Genese unterscheidet sich dieser Fall also insofern von Fall 2, als in letzterem der Verschluss sekundär, wahrscheinlich durch infektiöse Entzündung bewirkt wurde, während in ersterem der Verschluss durch partiellen Tubendefekt oder Rückbildung schon da war, als die Menses einsetzten.

Nr. 4. Ein weiteres, aus dieser zweiten Entwicklungsepoche nach v. Winckel stammendes Präparat stellt einen Uterus unicornis cum rudimento cornu alterius dar. Dies ist die übliche Bezeichnung für eine Missbildung, die nach Nagel eigentlich als ein Uterus bicornis mit rudimentär gebliebener einen Hälfte aufzufassen wäre. Als solcher stellt sich auch der Uterus unseres Präparates dar und lässt sich vollkommen in diesem Sinne deuten.

Es ist ein 11,5 cm langes, walzenförmiges Organ von 5,4 cm Durchmesser, das sich in ziemlich starker Anteflexion befindet. Bei näherer Betrachtung stellt es sich als das ausgebildete rechte Horn eines Uterus bicornis dar, dem das linke nur als rudimentäres Anhängsel anhaftet.

Die Portio ist rund, der äussere Muttermund namentlich an seinen vorderen Teilen von zerfallenden Carcinommassen sehr zerstört. Die Cervix ist ein rundes Rohr, das ohne scharfe Grenze in das Corpus übergeht, wobei eine wesentliche Verbreiterung kaum zu bemerken ist. Rechts und links haften im Bereich der Ansatzstelle des Ligamentum latum Reste interligamentärer Fettmassen der Uteruswand an. Serosaüberzug o. B. Vom oberen Pol des ausgebildeten Hornes entspringt eine 7,5 cm lange, geschlängelte, sonst in allen Teilen normale Tube mit gut entwickelten Fimbrien. Die Ansatzstelle des mittelstark entwickelten Ligamentum rotundum ist deutlich zu sehen und ziemlich weit (1,5 cm) vom Tubenansatz entfernt, zu diesem also in keine Beziehung zu bringen. Das 3,2 cm lange Ovar zeigt alle Eigenschaften eines funktionstüchtigen Eierstockes. Sein Ligamentum proprium entspringt auf der hinteren Seite des Uteruspoles, fast in gleicher Höhe wie die Tube, so dass der zwischen Tube und Ovar ausgespannte Teil des Ligamentum latum das Aussehen einer in horizontaler Lage befindlichen Hängematte gehabt haben muss.

Im ganzen scheint das ausgebildete Horn etwas nach vorne gestanden zu haben, während die rudimentäre linke Seite mehr nach hinten gedreht war.

Als auffällige Besonderheit wäre noch eine Falte zu nennen, die auf der Rückseite des ausgebildeten Horns in der Längsrichtung nach abwärts verläuft und sich nach oben und unten in die Muskulatur verliert. Die Falte erweist sich als solid und in ihrer Struktur anscheinend vom Uterusgewebe nicht abweichend.

Ein Längsschnitt durch das ganze Organ zeigt, dass das ganze Cavum von einem unten zerfallenden Carcinom ausgefüllt ist.

Von besonderem Interesse ist jedoch das rudimentäre linke Horn. Es wächst wie ein kleiner Seitenast etwas oberhalb der Mitte des ausgebildeten Hornes nach links hinaus mit seiner oberen, 2 cm langen Kante einen rechten Winkel gegen die Wand des anderen Hornes bildend. Nach unten geht es anscheinend vollständig in die Cervix über,

besitzt also kein eigenes Collum. Auf dem Durchschnitt zeigt sich keinerlei Cavum, es besteht also auch hier vollständige Akoilie. Ob von der Cervix aus ein teilweise passierbarer Durchgang zum rudimentären Horn besteht, lässt sich des destruierenden Carcinoms wegen nicht feststellen.

Zu diesem rudimentären Horn gehört eine fast normal entwickelte Tube von 7 cm Länge, die stark geschlängelt und vom Ostium abdominale aus teilweise durchgängig ist. Fimbrien und Ovar (letzteres etwas kleiner als rechts) sind gut entwickelt. Ligamente o. B. Der Ansatz des Ligamentum rotundum ist breit.

Ob es sich hier um Rudimentär b l e i b e n eines Hornes oder um Rudimentär w e r d e n und sekundären Verschluss eines schon fertigen Cavums im Sinne N a t a n s o n s handelt, möchte ich dahingestellt sein lassen und nur einige Punkte erwähnen, die nach P a l t a u f, N a t a n s o n u. a. charakteristische Merkmale dieser Missbildung zu sein scheinen. Aetiologisch sind wohl alle Momente, die für die Entstehung des Uterus bicornis angeschuldigt wurden, in gewisser Modifikation auch für die Entwicklungshemmung resp. Rückbildung des einen Hornes verantwortlich gemacht worden. Im vorliegenden Falle scheiden von vornherein alle diejenigen aus, die zunächst ein Zusammenwachsen der Müller'schen Gänge in stärkerem Masse verhindert haben könnten. Denn hier sind die beiden Teile in relativ hohem Grade vereinigt, und es käme wohl nur die zweite Gruppe (Natanson) in Betracht, die Momente, welche die Ausbildung eines Ganges verhindern können. Bezüglich der Ursachen der rudimentären Entwicklung eines Hornes im vorliegenden Fall verweise ich auf die Ausführungen auf S. 8. Die normale Entwicklung des einen Hornes, sowie der dem rudimentären Horn zugehörigen Tube weist uns auch hier auf die Annahme lokaler mechanischer Ursachen hin. Auch die abnorme Faltenbildung neben dem rudimentären Horn an der Vorderwand des Uterus ist vielleicht als Rest früher vorhanden gewesener lokaler Entwicklungsstörungen aufzufassen.

Ein Schritt weiter in der Entwicklung der inneren Genitalien und wir haben eine weitergehende Verschmelzung der paarigen Anlagen sowohl äusserlich, als auch innerlich durch Septumschwund. Aus dieser Zeit, der dritten und vierten Gruppe der Einteilung nach v. Winckel (= 3.—5. Embryonalmonat) stammt eine Reihe von Präparaten (Nr. 5—8), die ebenfalls gute Momentbilder der Entwicklungsphasen darbieten (allerdings verändert im Sinne des Wachstums und der Funktionstüchtigkeit).

5. Uterus introrsum arcuatus subseptus würde nach v. Winckel ein Präparat zu benennen sein, das ein durch multiple intramurale Myome etwas difformiertes Organ darstellt.

Auf den ersten Blick unterscheiden wir einen lappenartig ausgebreiteten, etwa 8 cm im Quadrat messenden, dünnen, aber fleischigen Teil, der als das durch Heraustreten eines submucösen (entfernten) Myoms ausgedehnte Collum anzusprechen ist und weiter kein Interesse beanspruchen kann — sowie ein etwa nur 4 cm hohes, 6 cm breites und 3,5 cm dickes Corpus, das in seinen hinteren und unteren Teilen durch die Amputation des obengenannten Myoms ziemlich zerstört ist und ein deutliches Orificium internum nicht mehr erkennen lässt. Doch treten hier einige Myome, besonders ein haselnussgrosses, links hinten deutlich hervor. Von besonderem Interesse ist jedoch in erster Linie die auffallende sattelförmige Einziehung des Fundus, die durch ein im rechten Tubenwinkel sitzendes Myom noch deutlicher ausgeprägt erscheint. Eine äusserliche Trennung in zwei Teile ist sonst nirgends angedeutet. Die Wände sind beiderseits ziemlich gleichmässig gewölbt, doch scheint der grösste Dickendurchmesser etwas nach der linken Seite verlagert. Sonstige Asymmetrien sind wohl nur auf Rechnung der eingestreuten Myome zu setzen.

Der Serosaüberzug zeigt keinerlei Besonderheiten.

Auf einem durch den unteren Abschnitt des Corpus geführten Querschnitt zeigt das relativ breite Collum, dessen Wände sich berühren, eine halbmondförmige Krümmung mit der Konvexität nach hinten. Noch deutlicher macht sich diese Eigentümlichkeit auf einem Querschnitt näher dem Fundus geltend, in dem die nunmehr geteilten Cava beiderseits in gleicher Weise extrem nach hinten medial konvergieren. Wir werden diese Eigentümlichkeit noch öfters finden und später auf sie zu sprechen kommen.

Das rechte Horn trägt einen myomatösen Mantel, der lateral durch das oben erwähnte Tubenwinkelmyom ersetzt wird. Multiple kleine Myome sind überall ohne Regelmässigkeit in die Wandungen eingestreut.

Eine histologische Untersuchung des Septums ergab nur Muskel- und Bindegewebe.

Das Septum ist also nur als eine im Frontalschnitt, etwa im rechten Winkel sich vom Fundus her in das Cavum senkende Prominenz vorhanden. Eine sonstige Verdoppelung ist nicht zu sehen.

Die Adnexe fehlten hier vollkommen, die Abgangsstellen der Ligamenta rotunda sind schwer zu erkennen.

Nr. 6. In dieselbe Gruppe gehört ein Präparat, das sich auch auf den ersten Blick als Uterus introrsum arcuatus darstellt, mit allerdings weit weniger deutlich ausgesprochener Sattelung.

Das ganze Organ ist 9,5 cm lang, maximale Dicke (etwas nach links von der Mittellinie) 5,0 cm, grösste Breite des Corpus 6 cm. Die Cervix ist deutlich vom Corpus zu trennen, indem letzteres etwa 3,5 cm oberhalb des Orificium externum als plötzlich stark anschwellender Körper sich ausbaucht.

Der äussere Muttermund ist quer gespalten, mit wulstigen Rändern an der vorderen und hinteren Lippe. Die Cervix drehrund, etwa 3 cm breit und 3,5 cm dick. Die Wölbung des Corpus ist hinten stärker als vorne, ohne irgendwelche äusserlich sichtbare Andeutung

der Zweiteilung seines Cavums. Dagegen ist der 4,5 cm breite Fundus durch einen flachen Sattel in zwei Kuppeln geteilt, die aber immerhin deutlich genug ausgeprägt sind, um auch bei äusserlicher Betrachtung das Organ als Doppelbildung erkennen zu lassen. Die tiefste Stelle des Sattels liegt etwas nach links von der Medianlinie, und dementsprechend ist die rechte Kuppel etwas stärker ausgebildet als die linke. Serosaüberzug o. B. Auf beiden Seiten ist der Ansatz des Ligamentum rotundum als konisches Gebilde deutlich zu erkennen, geht aber ohne scharfe Abgrenzung in die Serosa über.

Linkerseits schliesst sich eine etwas geschlängelte, durchgängige, 7,5 cm lange Tube an, die an Dicke in normaler Weise zunimmt und am Ostium abdominale einen gut ausgeprägten Fimbrienkranz trägt. Hier liegen einige Parovarialcysten. Das linke Ovar stellt ein derbes, gekrümmtes, 2,5 cm langes Organ dar, mit Corpora lutea. Ligamentum ovarii proprium drehrund, 1 cm lang. Rechterseits ist die Tube defekt (Artefact), scheint aber von normaler Beschaffenheit gewesen zu sein. Im rechten Ovar mehrere Follikel von ungleichmässiger Grösse. Das Ligamentum latum ist nur links und auch da nur in Form einer defekten, zarten Membran erhalten. Das anfangs enge Cavum cervicis ist höher oben mit etwas bröckeligem Inhalt gefüllt und teilt sich in der Höhe der Abgangsstelle der Ligamenta ovarii propria (7 cm oberhalb des Orificium externum) in zwei Hörner, die ungefähr im rechten Winkel divergieren. Die Schleimhaut des linken Cavums ist gefältelt. Das Septum, das unten fast genau medial gelagert ist, tritt weiter nach oben zu immer mehr nach der linken Seite auf Kosten derselben. Die Muscularis zeigt überall die gleiche konzentrische Anordnung und bildet an der Berührungsstelle der beiden Mäntel ein deutliches Septum, das histologisch untersucht keinerlei Epithelelemente aufweist.

Eigentümlich sind die ovalen, geteilten Cava zueinander gestellt, indem das rechte eine deutliche Abweichung seines medialen Poles nach vorne zeigt, während das linke ziemlich genau in der Frontalebene steht. Hierin unterscheidet sich dieses Präparat als einziges von allen anderen.

Nr. 7. Aehnlich wie die soeben beschriebenen verhält sich das nächste Präparat, das dieser Gruppe zuzurechnen ist.

Das ganze Organ ist 8,2 cm lang, 6,3 cm breit und 4,8 cm dick. Das Orificium externum ist quer gespalten, die Cervix durch einen Längsschnitt an der Vorderfläche eröffnet, wodurch die gegenüberliegende innere Cervixwand mit zwei deutlichen Arbores vitae und schön ausgebildeten Plicae palmatae sichtbar wird. An der Vorderfläche der Cervix scheint, soweit der Schnitt eine Rekonstruktion zulässt, nur eine Plicahauptleiste vorhanden zu sein. Der Uebergang von der Cervix zum Corpus ist ein allmählicher. Letzteres ist an seiner hinteren Wand etwas stärker gewölbt als an der vorderen. Eine nennbare Asymmetrie ist nicht nachzuweisen. Der etwa 4 cm breite Fundus zeigt eine leichte Einsattelung. Serosaüberzug o. B.

Querschnitte durch das ganze Organ in unteren Partien zeigen ein breites, aber zusammengerücktes Cavum ohne Inhalt. 6,3 cm oberhalb des Orificium externum teilt sich das bis dahin 3,3 cm breit gewordene Cavum in zwei Teile, die in rechten Winkeln divergieren. Das rechte Cavum zeigt ein deutliches Abweichen der Richtung seines Querschnittes nach medial hinten, welche Divergenz sich um so stärker ausprägt, je höher oben sie beobachtet wird, während das linke

eher etwas nach medial vorne abweicht. Die Schleimhaut ist im Bereich des Corpus hyperämisch. Die Anordnung der Muskel- und Bindegewebsschicht um die beiden Lumina ist konzentrisch, o. B. An ihrer Berührungsfläche bilden sie ein deutlich sichtbares Septum.

Die rechte Tube ist am Isthmus fast gestreckt, weiter nach aussen zu in wenigen grossen Windungen geschlängelt, im ganzen, soweit verfolgbar, 9,5 cm lang. Fimbrien sind nicht sichtbar. Die ganze Gegend des Ostium abdominale ist mit dem Ovar zu einem Convolut verbacken, so dass der Eierstock an seinem lateralen Pol nicht von der Tube abzugrenzen ist. Im übrigen weist er normale Form, Beschaffenheit und Grösse auf. In dem stark lädierten Ligamentum latum ziemlich viel Fetteinlagerungen. Links fehlen alle Adnexe und Ligamente.

Nr. 8. Das Bild eines auf relativ niederer Stufe stehengebliebenen und dementsprechend auch kümmerlich entwickelten Organes macht ein kleiner Uterus introrsum arcuatus subseptus,

dessen ganze Länge nur 6,5 cm beträgt. Die Portio ist konisch, der äussere Muttermund virginell, der runde, etwa 2,0—2,5 cm im Durchmesser betragende Cervix ist etwa 2 cm lang. Dann folgt nach oben das sich ballonartig erweiternde Corpus in mittelstarker Anteflexion und Neigung nach links. Dabei ist die Verbreiterung links etwas stärker betont als rechts, so dass der grösste sagittale Durchmesser (3,8) etwas nach links von der Medianlinie liegt. Der 5,5 cm breite Fundus ist deutlichsattelförmig. Serosaüberzug o. B. Die durchschnittlich 0,5—0,8 cm dicken Wandungen sind überall ziemlich gleichmässig dick, so dass das Cavum eine verkleinerte Wiedergabe des Corpus ist. Dieses Cavum ist oben durch eine etwas nach rechts von der Medianlinie gelegene, scharfkantige Leiste in zwei ungleiche Hälften geteilt, die im Fundus zwei ungleiche Kuppeln bilden, von denen die rechte tiefer und deutlicher ausgeprägt, die linke grösser, flacher und nur in ihren lateralen Teilen von stärkerer Wölbung ist. Die trennende Leiste verliert sich nach unten allmählich in den kesselförmigen unteren Teil des Cavums bis zur Gegend des Orificium internum, welches selbst jedoch auch bei genauester Untersuchung nicht aufzufinden ist. Der Punkt, nach welchem die trennenden Leisten convergieren, entspricht genau demjenigen, auf welchem eine in den Cervicalkanal eingeführte Sonde deutet. Da letztere etwas nach rechts abweicht, so ist schon dadurch die Richtung der Septumebene und die Teilung in zwei ungleiche Hälften, eine grössere linke und eine kleinere rechte, vorgezeigt. Das Cavum weist an seinen Wandungen ein Balkensystem von Falten auf, die in den beiden Kuppeln konzentrisch angeordnet sind, nach unten zu aber nach dem Orificium internum convergieren. Im Cavum finden sich feste Blutcoagula, die teilweise einen guten Abdruck von seiner Gestalt und Wandbeschaffenheit geben, sich aber bis auf wenige festsitzende Blutreste leicht ablösen.

Mit den Tuben besteht beiderseits Kommunikation, die rechte Tube ist 5,5 cm lang, geschlängelt, durchgängig, aber teilweise erweitert und mit Blutkoagulis und teilweise kalkig-bröckeligem Inhalt ausgefüllt. An Stelle der Fimbrien finden sich kolbige Verdickungen, das Ostium abdominale ist durch eine Serosafalte verlegt. Ovarium und Ligamente rechts nicht mehr vorhanden. Die linke Tube ist ebenfalls geschlängelt und verschwindet in ihren lateralen Teilen in einem Konvolut von Fett, Ligamentum latum und Ovarium. Soweit sie genau

zu verfolgen ist, hat sie ebenfalls ein teilweise erweitertes und mit Coagulis ausgefülltes Lumen. An solchen Stellen sind die Wandungen auch verdickt. Das linke Ovar ist etwa welschnusskerngross, gebuckelt und hängt an einem bandförmigen, ca. 1 cm langen Ligamentum ovarii proprium.

Aus der Krankengeschichte ist als bemerkenswert zu berichten, dass bei der 23jährigen Patientin bis dahin vollkommene Amenorrhoe bestand.

Hier haben wir eine Hemmungsmissbildung mit Atresie und Haematometra vor uns, und zwar bildet das Präparat, was die Haematometra anbelangt, ein Gegenstück zu Nr. 2 und 3, indem es als Repräsentant der Gruppe von Beispielen anzusehen ist, die deutliche Stützpunkte für die Veit-Nagel'sche Infektionstheorie bilden.

Eine primitive Atresie des Orificium internum scheint hier nicht vorzuliegen, denn um ein Unausgehöhltbleiben des Orificium internum lediglich durch Entwicklungshemmung zu erklären, ist diese letztere sonst doch nicht bedeutend genug. Wir haben hier ein zwar kleines, aber bis auf die Sattelung des Fundus fast normales Organ vor uns, und es ist nicht einzusehen, warum gerade hier, an einer Stelle, die derjenigen unmittelbar benachbart liegt, an welcher die Aneinanderlagerung und Verschmelzung der Müller'schen Fäden zuerst stattfindet, der augenfälligste Stillstand in der Entwicklung eingetreten sein sollte, während sich Aushöhlung und Verschmelzung oberhalb und unterhalb weit besser vollzogen hätten.

Dagegen sprechen viele Umstände dafür, dass wir es hier mit einer erworbenen Atresie zu tun haben. Ich vermeide ausdrücklich die Bezeichnung „congenital-sekundär", weil ein Vorkommen einer solchen vielfach überhaupt in Frage gestellt wird, und lasse die Frage nach der Entstehungszeit des Verschlusses offen, bemerke nur, dass sie postnatal gewesen zu sein scheint: Die Atresie liegt an der Prädilektionsstelle für entzündliche Verwachsungen im Cavum uteri und ist schon dadurch als auf entzündlichem Wege entstanden, verdächtig. Ferner zeigen beide Ostia abdominalia feste Verschliessungen durch Verwachsungen und Spangen, besonders das linke ist in breiter Ausdehnung mit den Adnexen verwachsen. Dem entspricht auch ein dritter Punkt, nämlich die Anteflexio des Corpus mit Neigung nach links. Es scheint eine narbige Verkürzung des linken Ligamentum latum stattgefunden zu haben, welche diese Abbiegung zuwege gebracht hat. Derartige Veränderungen aber allein durch den Reiz des Menstrualblutes erklären zu wollen, ist wohl nicht an-

gängig, zumal auch für den Verschluss des Orificium internum schon die Annahme einer bakteriellen Invasion gerechtfertigt erscheint und das gleiche Moment zwanglos zur Erklärung des abdominellen Tubenverschlusses herangezogen werden kann. Der Erklärung der Haematometra stehen hienach keine Schwierigkeiten entgegen, und die Deutung der geringen Haematosalpinx stösst ebenfalls auf kein Hindernis, da bei der fast vollständig funktionstüchtigen Schleimhaut des Corpus vicariierende Eileiterblutungen in nennenswertem Masse durchaus unnötig waren. Auch dieser Umstand scheint mir für die Annahme eines erst später erworbenen Verschlusses zu sprechen. Immerhin mag die rudimentäre Entwicklung des ganzen Organes ein prädisponierendes Moment zur sekundären Verschliessung abgegeben haben.

Werfen wir nun einen kurzen Blick auf diese Gruppe (Nr. 5—8) von Doppelbildungen, so handelt es sich um Uteri aus weit höherer Entwicklungsstufe als die vorhergehenden und um die ersten Repräsentanten der Gruppe von Hemmungsmissbildungen, die nach Robert Meyer nicht durch abnorme Bänderanheftung, sondern durch übertriebene Drehung der Müller'schen Gänge oder durch abnorm starke Zwischensubstanz entstanden sind. Ich werde auf diese ätiologischen Gesichtspunkte nach Besprechung der übrigen Präparate noch zurückkommen und will nur kurz bemerken, dass sonstige Punkte, die einen auf etwaige ätiologische Schlüsse führen könnten, an keinem der Präparate zu finden sind.

Drei weitere Präparate bilden Beispiele für die Hemmungsmissbildungen, die nach v. Winckel Uterus planifundalis subseptus zu benennen wären.

Nr. 9. Uterus planifundalis subseptus mit interligamentärem Myom. Die Portio ist ziemlich lädiert, doch lässt sich das Orificium externum deutlich als quer gespalten und gekerbt erkennen. Verletzungen weist auch die Cervix auf, und die Stellung von zwei sichtbaren Arbores vitae ist daher nicht mehr genau zu rekonstruieren. In der Gegend des Uebergangs in das Corpus ist eine scharfe Abbiegung nach rechts zu sehen. Letzteres zeigt vorne und hinten annähernd gleiche Wölbung, vollständige Symmetrie und keine Besonderheit seines Serosaüberzuges. Der Fundus ist, wie schon durch die Nomenklatur angedeutet, gerade, 5 cm breit, das ganze Organ hat eine Länge von 10,5 cm, Dicke von 4,5 und Breite von 7,0 cm. Etwa 7,5 cm oberhalb des Orificium externum teilt sich das Cavum in zwei Hörner, die im spitzen Winkel divergieren. Auf Querschnitten durch die oberhalb der Teilungsstelle gelegenen Partien zeigt das rechte Cavum jene uns schon öfters untergekommene Deviation seines Lumens nach medial hinten, während das linke annähernd frontal steht.

Zwischen den Blättern des Ligamentum latum sinistrum ist ein festes, ovales Myom von 15:12:9 cm eingelagert, das den Uterus zur Seite gebeugt hat. Das dadurch abnorm gedehnte Ligamentum

latum ist teilweise verdickt; von der durch den Tumor entstandenen Zerrung sind am augenfälligsten mitergriffen die linke Tube und das linke Ovar. Erstere ist in ihren dem Uterus benachbarten Teilen rein in die Länge gezogen, lateral aber doch noch etwas geschlängelt. Fimbrienkranz normal, zwei Hydatiden. Die Länge der ausgezogenen Tube beträgt 15,5 cm. Gewaltig vergrössert ist auch das Ovar, das einen flachen Körper von 7 cm Länge, 1 cm Dicke und 2,8 cm Breite darstellt, im übrigen aber das Aussehen eines funktionstüchtigen Eierstockes hat. Auf dem Durchschnitt zeigt das Myom alle typischen Eigenschaften eines solchen und ist gegen den Uterus in dessen oberen Teilen etwas beweglich. Das Ligamentum teres sin. zieht auf den Tumor hinüber, ist stark und dick und biegt in ziemlich scharfen Bogen auf dem Tumor nach vorne um. Die 8,5 cm lange rechte Tube ist normal, bietet ausser stärkerer Schlängelung der lateralen Partie keine Besonderheiten. Ebenso verhält sich das Ovar. Hinsichtlich seiner Qualität wie links, höchstens dass es eine unebenere Oberfläche hat und natürlich bedeutend kleiner ist. Sein Lig. propr. ist ziemlich lang und stark. Im Lig. lat. ist eine Parovarialcyste eingelagert. Eine kammartige Falte zieht senkrecht von der Tube zur Mitte des Ovars. Von weiteren Myomen ist nichts zu sehen, namentlich sind im Septum keinerlei Spuren eines solchen nachzuweisen. Eine histologische Untersuchung des letzteren auf Epithelelemente war wie bisher vollkommen ergebnislos.

Nr. 10. Uterus planifundalis subseptus mit Pyosalpinx und Pyovar. Das Präparat stellt ein im ganzen dem vorigen ziemlich ähnliches Exemplar dieser Gruppe dar,

ein kolbenartiges Organ mit fast vollständig flachem, breiten Fundus. Die Portio ist gewölbt, der äussere Muttermund ganz wenig quergespalten, die drehrunde Cervix 3,5 cm lang und ziemlich stark nach links gekrümmt. Ziemlich plötzlich beginnt die Anschwellung des Corpus, dabei befindet sich das ganze Organ in leichter Anteflexion. Das Corpus wird bis 5 cm breit, 3 cm dick und 4 cm lang, so dass die Länge des ganzen Organs $3{,}5 + 4 = 7{,}5$ cm beträgt, das Corpus ist also breiter als hoch, vorne ist es fast ganz flach, hinten stärker gewölbt. Eine Asymmetrie macht sich darin bemerkbar, dass die rechte Seite etwas stärker entwickelt ist als die linke. Die Ansatzstelle der Ligamenta rot, ist deutlich sichtbar. Serosaüberzug o. B. Das Cavum, das sich anfänglich mit der zunehmenden Dicke des Uterus gleichmässig bis zu einer Breite von 2 cm erweiterte, teilt sich 5,3 cm oberhalb des Orif. ext. in zwei im spitzen Winkel divergierende Hörner. Auf einem Querschnitt durch den Uterus in dieser Höhe sieht man das Septum von der linken Wand 2,5, von der rechten 2,8 cm entfernt, also steht das Septum etwas nach links von der Medianlinie. Diese schon äusserlich sichtbare Asymmetrie macht sich weiter oben noch deutlicher geltend.

Eine ausgesprochene Deviation des rechten Cavums nach medial hinten ist auch hier deutlich auf dem Durchschnitt zu sehen, während das linke ziemlich genau frontal gestellt erscheint. Das rechte Lumen ist auch deutlich grösser als das linke. Ein Septum ist deutlich ausgesprochen, die histologische Untersuchung lieferte auch hier negative Resultate. Die rechte Tube zeigt anfangs normales Verhalten, dann aber ist sie kolbig zu Knoten verdickt und erreicht bei einer Länge von 9,5—10 cm (soweit verfolgbar) teilweise eine Dicke von 1,5 cm. Ihr Lumen ist teilweise dilatiert und mit teils sulzigen, teils blutigen Massen ausgefüllt. Fimbrien sind hier nicht sichtbar. An ihrer Stelle be-

stehen breite Verwachsungen mit dem zu einer etwa kirschgrossen, dickwandigen Cyste umgewandelten Ovar, das an einem kurzen, dicken, straffen Lig. propr. befestigt ist. Ein Ostium abdom. ist also auch hier nicht zu finden. Die linke Tube ist anfangs frei und von normaler Beschaffenheit, lateral aber fest mit dem enorm verdickten Ovar verbacken, soweit verfolgbar, ist sie 13 cm lang und ebenfalls teilweise bis zu 1,5 cm dick. Ihr Inhalt gleicht genau dem der rechten Seite. Dasselbe gilt von den Fimbrien und dem Ostium abdom. Das linke Ovar zeigt qualitativ ähnliche Beschaffenheit wie rechts, nur hat die Cyste einen Längsdurchmesser von 7,5 cm erreicht, bei einer Breite von 6 und einer Dicke von 5,5 cm. Die Verdickungen ihrer Wandungen haben mit der Dilatation nicht gleichen Schritt gehalten, so dass die Wände relativ dünner erscheinen als rechts. Ihr Inhalt besteht aus schmierigen, käsig eingedickten Eitermassen. Von aussen präsentiert sich das Präparat als knollig verdicktes Gebilde, mit Ueberzügen peritonitischer Residuen. Ein Lig. ov. propr. ist auf dieser Seite nicht mehr aufzufinden.

Nr. 11. Ob das nächste Präparat der Gruppe der Uteri planifundalis oder der der foras arcuati zuzurechnen ist, lässt sich nicht mit Sicherheit entscheiden, da ein im Fundus eingelagertes Myom eine starke Vorwölbung desselben nach aussen verursacht. Ich möchte jedoch annehmen, dass ohne dasselbe der Fundus sicherlich mindestens als „planus" zu bezeichnen wäre, und beschreibe es daher an dieser Stelle.

Es ist ein kolbenförmiges Gebilde von 11 cm Länge, 6,5 cm Breite und 4,8 cm Dicke, das sich in mässiger Retroflexio und etwas Abbiegung nach rechts befindet. Das Orif. ext. ist mehrfach tief eingekerbt und quer gespalten. Die vordere Muttermundslippe überragt weit die hintere, wie dies dem Grad der Retroflexion entspricht. Die Cervix ist rund, das Corpus, soweit es nicht auf Kosten multipler eingelagerter Myome zu setzen ist, hinten etwas stärker gewölbt als vorne. Eine nennbare Asymmetrie in der Entwicklung der beiden Seiten ist nicht festzustellen. Serosaüberzug o. B. Querschnitte durch die Cervix zeigen eine stark gefältelte Schleimhaut. In der Gegend des Orif. int. bildet das Cavum eine S-förmige Biegung. Etwa 8 cm oberhalb teilt es sich in zwei, in spitzen Winkeln divergierende Hörner, deren Lumina auf dem Querschnitte genau in der Frontalebene stehen. Im Fundus befindet sich auf der hinteren Seite das schon erwähnte, etwa welschnussgrosse Myom, das sich scharf von der umgebenden Uteruswand abgrenzt und von fester Konsistenz ist. Es scheint sich zwischen die beiden geteilten Cava hineinzudrängen. Sonst finden sich noch vielfach kleine, multiple Myome, anscheinend ohne jede Regelmässigkeit, hauptsächlich in der vorderen Uteruswand eingestreut.

Die drei letztbeschriebenen Repräsentanten des Uterus planifundalis zeigen alle als auffallendste Eigentümlichkeit einige Komplikationen, denen man jedoch kaum irgendwelche ätiologische Bedeutung für die Entstehung der Missbildung zuschreiben kann. So kann die Entzündung in Nr. 10 und das interligamentäre Myom im Präparat Nr. 9 als bedeutungsloser Nebenbefund aufgefasst werden; auffallend ist jedoch die Interposition eines relativ grösseren Myoms in

Nr. 11, und hier könnte der Verdacht auftauchen, dass in dem Tumor oder seiner Anlage die Schuld am Getrenntbleiben der Müller'schen Gänge zu suchen wäre. Ich werde auf diesen Fall, der sehr an die von Pick aufgeführten erinnert, in denen interponierten Neoplasmen oder ihrer Anlage ätiologische Bedeutung beigemessen wird, später zurückkommen.

Nr. 12. Noch ein Fall dürfte in diese Gruppe einzurechnen sein, der eine äusserlich anscheinend ziemlich vollkommene Verschmelzung der inneren Geschlechtsteile, aber mit Persistenz des trennenden Septums durch die ganze Länge des Genitalstranges aufweist. Nach v. Winckel ist das für die Einteilung bestimmende Merkmal lediglich der Grad der äusseren Vereinigung, während die sich nur auf die Form des Cavums beziehenden Beiwörter „simplex, subseptus und septus" nur die Unterabteilungen der einzelnen Gruppen markieren. Hieraus allein geht schon hervor, welchen Wert v. Winckel dem Vorhandensein und der Grösse des Septums für die prinzipielle Auffassung der Missbildungen beilegt.

G. R., 18 Jahre, Buchhalterin: Vagina septa, Uterus septus. Peritonealreizung.

Anamnese: Familienanamnese o. B. Kinderkrankheiten: Masern. Nullipara. Mit 15 Jahren erste Periode, alle vier Wochen anfangs acht Tage, seit einem halben Jahre 4 Tage. Der Periode immer 3—4 Tage anhaltende Unterleibsschmerzen voraus. Letzte Menstruation 14.—17. Januar 09. Mit 14 Jahren Unterleibsschmerzen, kein Fluor, keine Blasenbeschwerden, Stuhl stets angehalten. Bisher ärztlich behandelt. Seit 16. I. ausser Dienst.

Status: Leicht subikterisch, in gutem Ernährundszustand. Atmung beschleunigt, hauptsächlich thoracal. Lungengrenzen wenig verschieblich, rechts etwas Rasseln.

Herz nach rechts und links etwas verbreitert. Systolisches Geräusch an der Spitze und an der Pulmonalis. Akzentuierter II. Pulmonalton. Keine Struma.

Leib vorgetrieben, gespannt. Rechts stärker. In den unteren Partien druckschmerzhaft. Vulva nicht gerötet, schleimige Sekretion, Go. —. Hymen ringförmig, unten an einer Stelle angerissen. Vagina durch eine mediale Scheidewand in zwei symmetrische Hälften geteilt, deren jede für zwei Finger durchgängig ist. Portio beiderseits zapfenförmig, grübchenförmiger Muttermund. Gemeinsamer Uterus, in der Mitte eine tiefe Einschnürung und so nach oben in zwei sich seitlich verjüngende Abteilungen getrennt. Adnexe: Rechts oben eine verdickte Partie, im anderen Scheidengewölbe ebenfalls ein klein eigrosser Tumor tastbar.

Klinische Diagnose: Haematosalpinx mit Peritonealreizung. Vagina duplex, Uterus duplex.

Am 23. I. 09 Untersuchung in Narkose: Vagina septa, Portio duplex, Uterus simplex.

25. I. 09. Beim Einstellen der beiden Portionen findet man die linke vollständig normal, ebenso den Muttermund. Die zweite nach rechts verzogen, sehr klein. Eingezogener Muttermund. Der Pat. wird Operation vorgeschlagen.

Am 28. I. 09. Operation: Spaltung des Vaginal- und Uterusseptums mit dem Thermokauter. Jodoformtamponade.
5. II. 09. Wohlbefinden.
7. II. 09. Adnexe vollkommen frei.

Wie gewöhnlich in derartigen Fällen, weisen die äusseren Geschlechtsteile keinerlei Missbildungen auf. Der Habitus ist rein weiblich, und dass der rechte Muttermund kleiner ist als der linke, entspricht dem Verhalten in den meisten ähnlichen Fällen der Literatur, ebenso der einfache Hymen und die normale Ausbildung der Adnexe. Inwieweit für die Haematosalpinx die Peritonealreizung verantwortlich zu machen ist, lässt sich an der Hand der Angaben allein nicht entscheiden. Eine congenitale, auf Rechnung der primären Anomalie zu setzende Atresie hat, wie der Erfolg der Operation zeigt, nicht bestanden.

Den Uebergang zum normal entwickelten Uterus bilden die Hemmungsmissbildungen, welche v. Winckel als Uterus foras arcuatus subseptus bezeichnet. Der Fundus ist hier schon, wie beim normalen Organ, nach aussen gewölbt, und der Uterus bildet bei äusserlicher Betrachtung schon mehr oder minder das Bild des physiologisch voll entwickelten Organes. Nur innerlich ist sein Septumschwund nicht vollendet, und dieser Umstand ist es, der vielleicht noch mit einem etwas breiten, flacheren Fundus gepaart, das Wesen dieser Gruppe als Doppelbildung kennzeichnet. Es ist der Zustand, in dem sich das sich entwickelnde Organ etwa im 6. Fötalmonat befindet. Zwei Repräsentanten dieser Gruppe sind hier aufzuführen.

Nr. 13. Das Präparat stellt einen 9 cm langen, 6,4 breiten und 4,5 dicken Uterus von fast normalen Formen dar, mit einer Fundusbreite von 4,2 cm. Das ganze Organ befindet sich in Retroflexionsstellung, und dementsprechend überragt die hintere Lippe des quergespaltenen äusseren Muttermundes die vordere, dabei ist das Corpus noch etwas nach rechts abgebogen. Die etwa 4,5 cm lange Cervix ist rund, 3 cm dick und 3,5 breit, die Wölbung des Corpus hinten nur wenig stärker als vorne, eine Asymmetrie der Ausbildung der beiden Seiten lässt sich nicht nachweisen. Der Serosaüberzug o. B. Die Abgangsstelle der Lig. rot, ist deutlich sichtbar. Das Cavum ist weit und nimmt entsprechend der Verbreiterung des Uterus an Breite bis zu 4 cm zu. Bröckelige Blutcoagula füllen das erweiterte Lumen vollständig aus. 6,8 cm oberhalb vom Orif. ext. teilt sich das Cavum in zwei, im stumpfen Winkel divergierende Hälften, deren jede die Gestalt eines kurzen Hornes hat. Das Septum senkt sich also nur in Form einer stumpfen, sattelförmigen Einziehung zwischen die beiden getrennten Lumina ein. Ein Abweichen des Querschnittes eines der Lumina von der Frontalebene ist nicht deutlich zu konstatieren, wenn aber, so hätte das rechte in ganz geringem Masse die Richtung nach medial hinten. Die am Isthmus kurze Zeit gestreckten Tuben weisen keinerlei Besonderheiten auf, ausser starker Schlängelung in den lateralen Partien. Beide sind ungefähr von gleicher Länge (7,5 und

8 cm), von gut ausgebildeten Fimbrien an ihren Ostia abdom. umsäumt. Die ziemlich gleich grossen Ovarien sind normal und beiderseits an einem ca. 0,5 cm langen Ligamentum propr. befestigt. Im rechten Lig. latum ist eine Parovorialcyste eingelagert.

Nr. 14. Ganz ähnlich verhält sich das letzte Präparat, das ebenfalls in seinem Aeussern vollkommen einem normalen Uterus ähnelt.

Das Organ ist 9,5 cm lang, 6,8 breit und 5 dick. Der deutlich nach aussen gewölbte Fundus ist 5 cm breit. Der äussere Muttermund ist tief gekerbt und der Eingang ziemlich weit. Die drehrunde, 3 cm dicke Cervix geht ohne scharfe Grenze in das allmählich sich verbreiternde Corpus über, welch letzteres vorne ziemlich platt, hinten aber stärker gewölbt erscheint, und zwar die rechte Seite ausgesprochener als die linke, so dass ein Querschnitt durch die grösste Breite die Form eines Eies mit nach links gerichteter Spitze hat. Das Septum dagegen ist etwas nach rechts von der Medianlinie gerückt, auf Kosten der rechten Seite. Was also diese an Breite dadurch verliert, das gewinnt die linke, und eine Volumensdifferenz ist so ziemlich ausgeglichen.

7,8 cm oberhalb des Orif. ext. teilt sich das Cavum in zwei, im stumpfen Winkel divergierende Hälften, wobei wiederum das Lumen der rechten auf dem Querschnitt eine geringe Abweichung seiner Längsachse nach medial hinten zeigt, während das linke wieder ziemlich genau in der Frontalebene steht. Die Cervixschleimhaut hat stark ausgeprägte Falten; Corpusschleimhaut gering gefältelt. Serosaüberzug o. B. Die Adnexe und Ligamente sind entfernt.

Das Septum ist in diesen beiden Fällen nur als sattelförmig in das Cavum vorspringende, dieses in seinen obersten Partien teilende Verdickung des nach aussen normalen Fundus vorhanden, und wir haben hier die letzte Vorstufe zum Uterus foras arcuatus simplex, d. i. zum normalen Uterus.

Lassen sich auch von dem auf niederster Stufe stehengebliebenen Uterus bicornis rudimentarius bis zum fast normal ausgebildeten Uterus arcuatus stets Uebergänge finden, so ist doch eine Teilung der sämtlich nach embryologischen Gesichtspunkten angeordneten Missbildungen in zwei grosse Gruppen deutlich erkennbar. Es sind dies die beiden Gruppen, die R. Meyer nach ätiologischen Gesichtspunkten prinzipiell streng voneinander trennte; die erste, in welcher die Hörner oder die ganzen Körper selbst getrennt bleiben, was hauptsächlich durch abnorme Bänderanheftung geschehen sein soll, und die zweite, die nach R. Meyer ihr Entstehen einer Ueberdrehung der Müller'schen Fäden verdankt und die als Doppelbildung durch das Getrenntbleiben nur der Höhlen charakterisiert ist. Letztere Gruppe ist in den hier aufgeführten Präparaten durch Nr. 5—14 vertreten.

Untersuchen wir unsere Repräsentanten dieser zweiten Gruppe auf die Stellung der beiden Lumina zueinander, so ergibt sich eine auffallende Regelmässigkeit, in dem auf Quer-

schnitten unter 8 überhaupt in Frage kommenden Fällen 6 mal das rechte Lumen so gestellt war, dass das Oval seiner Wandungen mit der Längsachse nach medial hinten wies, während die linke diese Abweichung nicht in gleichem Grade aufwies, meist sogar frontal gestellt war, so dass seine Schmalseite auf die Breitseite des rechten Cavums hindeutete. Fall Nr. 7, in dem an der Vorderwand der Cervix zwei Plicahauptleisten zu sehen waren, auf der Rückseite jedoch nur eine, ist ein Beispiel von einer durch die ganze Länge des Organs reichenden Ueberrotation. Die zur Verschmelzung bestimmten, jederseits zweifach angelegten Plicahauptleisten sind nur an der Vorderseite tatsächlich verschmolzen, während sie auf der Hinterfläche getrennt blieben. Sie bilden also mit der unpaarig gewordenen vorderen als Scheitel jenen nach hinten offenen Winkel, aus dem nach Pick der Grad der embryonalen Ueberrotation direkt abzulesen sein soll. Allerdings hat sich hier die oben weit stärkere Deviation der Cava nach medial hinten in den unteren Partien schon weit mehr ausgeglichen, und die beiden teilweise vereinigten Cava haben sich unten schon mehr der physiologischen Frontalstellung genähert oder m. a. W.: Im oberen Abschnitt (dem geteilten) ist die embryonale Ueberrotation weit deutlicher ausgesprochen als unten.

In einem der Fälle (Fall 11), in denen die getrennten Cava nicht nach hinten convergierten, ist die Frontalstellung beider Lumina leicht durch das interponierte Myom zu erklären, das von hinten her vordrängend eine Deviation des medialen Poles des rechten Müller'schen Ganges nach medial hinten wieder ausgeglichen hat.

Unerklärt bleibt der Fall Nr. 6, wo ohne jedes sichtbare mechanische Hindernis eine Konvergenz der beiden Cava nach medial vorne zu sehen ist.

Man begegnet hier also in weit überwiegender Mehrzahl der Fälle jener von R. Meyer beschriebenen Eigentümlichkeit, durch welche dieser Autor auch die Entstehung der Uteri mit ganz oder teilweise getrennten Hälften zu erklären sucht.

Meyer ist der Ansicht, dass die medialen Pole der Müller'schen Gänge die zum Schwund bestimmten Stellen seien, deren Aneinanderlagerung zum Zustandekommen der Verschmelzung die conditio sine qua non abgebe. Bleibt nun die Aneinanderlagerung dieser beiden Pole aus, was nach Meyer durch eine Uebertreibung der halbspiraligen physiologischen Rotation der Plicae urogenitales geschieht, so kann die Verschmelzung verhindert werden und ein Uterus septus

oder subseptus zustande kommen. Mit dieser Erklärung tritt Meyer in grundsätzlichen Gegensatz zu einer Auffassung von Pick, nach welcher die übertriebene Rotation einer oder der beiden Müller'schen Gänge etwas Atypisches, auf ein mechanisches Hindernis zurückzuführendes ist. Dies Hindernis sieht Pick in dem keilförmigen, verdickten Septum, welches sich von vorne her zwischen die beiden Cava schiebt und nach Pick häufig abgesprengte Teile der Müller'schen Gänge enthalten soll. „Wenn zu einer Zeit, wo die Müller'schen Gänge sich aneinanderlegen, um unter Schwund des Septums zu einem einheitlichen Schlauch, dem Sinus genitalis, zu verschmelzen, eine von der Wand des einen oder auch beider Müller'schen Gänge losgelöste und abgesprengte Zellmasse in freier Entfaltung ihrer natürlichen Wachstumsenergie die typische Atrophie der Scheidewand in das Gegenteil umkehrte, so musste eine Doppelbildung entstehen." Nach Pick ist also die „embryonale, keilförmige Septumhyperplasie" das Primäre des ganzen Vorgangs, sowohl der Doppelbildung, wie der Konvergenz, wie des Myoms (Natanson).

Die von R. Meyer erhobenen Einwände gegen die Pick'sche Theorie werden zunächst von diesem Autor selbst widerlegt, und eine Reihe bedeutender Autoren, unter ihnen auch v. Winckel, ist in dieser Polemik auf Picks Seite getreten. Doch haben andererseits die Zweifel an der Möglichkeit einer embryonalen Geschwulstanlage, sowie der Umstand, dass (wie auch in unserem Fall) auch an anderen Stellen der Uteruswand bei doppelter Gebärmutter häufig Myome vorkommen, und endlich die Häufigkeit der Entwicklungshemmung ohne gleichzeitige Myombildung den Stützpunkt für Angriffe auf die Pick'sche Theorie gebildet.

Beispiele für Myombildung im hyperplastischen Septum zu bringen, bin ich nicht in der Lage, denn der eine Fall (Nr. 11), in dem ein Myom sich zwischen die Cornua schiebt, kann hier eher als Ausnahme, denn als Beispiel angeführt werden. Das Myom ist hier ganz anders als in Picks Fällen an der hinteren Wand entstanden. Eine keilförmige Septumhyperplasie in der vorderen Wand ist nicht bemerkbar, und es ist kein Grund zur Annahme vorhanden, dass dies Neoplasma die Stellung der Müller'schen Gänge nicht ebenso gut, wenn auch im entgegengesetzten Sinne beeinflusst haben könnte, wie das hyperplastische Septum oder der Tumor in der Vorderwand. War dies aber der Fall, so muss jene in fast allen Fällen beobachtete Konvergenz nach medial hinten auch in diesem Falle primär bestanden haben

und zwar nicht infolge einer embryonalen Geschwulstanlage im Septum, sondern trotz derselben (in der hinteren Wand), und es kann mithin in diesem Falle von einer ursächlichen Bedeutung der Septumhyperplasie für die Medialrückwärtsrichtung der Cava nicht die Rede sein, so dass hier ein Fall gegeben ist, für den die Erklärung von Pick nicht ausreicht, mag das Myom nun aus einer embryonalen Anlage oder „rein zufällig" entstanden sein.

Eine histologische Untersuchung der Septen aller hier in Betracht kommenden Präparate ergab lediglich die Elemente der normalen Uterusmuscularis, jedenfalls aber keinerlei Anhaltspunkte für Absprengungen von Epithelien der Müller'schen Gänge, mesodermalen Bildungszellen oder bindegewebigen Elementen der Wolf'schen Körper.

Hinsichtlich der Konvergenz nach medial hinten sei noch bemerkt, dass das häufige Uebereinstimmen dieses Befundes nicht als bedeutungsloser Zufall erscheinen kann, und ich möchte mich der Ansicht zuneigen, dass die Untersuchungen über die Bedeutung dieses Verhaltens noch lange nicht abgeschlossen sind und dass besonders die stärkere, teilweise sogar einseitige Ueberdrehung des rechten Cavums, die sich in den beschriebenen Fällen ebenso wie in den meisten ähnlichen Fällen der Literatur findet, noch nicht genügend gewürdigt ist. Die Annahme einer primären Septumhyperplasie allein dürfte kaum genügen, diese eigentümliche, ziemlich regelmässige Stellungsverschiedenheit zu erklären.

Eine Uebereinstimmung zwischen dem Grad der Deviation und dem Grad der Entwicklungshemmung habe ich nicht feststellen können.

Eine Ausnahme bildet wie bisher Fall Nr. 6. Hier scheint nicht nur jede pathologische Ueberrotation der Cava und somit der Müller'schen Gänge ausgeschlossen, sondern es ist offenbar nicht einmal zur physiologischen embryologischen Längsdrehung der Plicae urogenitalis gekommen, so dass die Stellung der ovalen Müller'schen Gänge, besonders des rechten, auf dem Durchschnitt im Bereich des Uterus ziemlich dieselbe ist wie in höheren Abschnitten, etwa (zu embryonaler Zeit) an der Kreuzungsstelle der Müller'schen und Wolf'schen Gänge. Vielleicht ist gerade hierin ein Moment von ätiologischem Wert zu erblicken oder wenigstens der Index einer nicht näher anzugebenden entwicklungshemmenden Vis, die sowohl die physiologische Rotation der Müller'schen Gänge, als auch

deren Vereinigung in dem oberen Teil des Genitalstranges verhindert hat.

Tuben und Ovarien zeigten, soweit sie nicht lädiert oder durch pathologische Veränderung in Mitleidenschaft gezogen waren (Myome, Entzündungen und Atresien), kaum irgendwelche Regelmässigkeit in der stärkeren Ausbildung einer Seite. Der längeren Tube entsprach meist auch ein grösseres Ovar. Ueber die Ligamente lässt sich sehr wenig aussagen, da die meisten nicht mehr vorhanden waren. Etwaige Komplikationen, Defekte oder auffallende Lageanomalien innerer Nachbarorgane etc. sind nicht in der Krankengeschichte vermerkt, noch aus den Operationsberichten zu sehen.

Fast allen Präparaten gemeinsam, sowohl der Gruppe 5—14, als auch der durch 1—4 gebildeten, ist die mehr oder weniger vollkommene Ausbildung der Tuben zu fast normalem Zustand. Ebenso aber auch die ausnahmslos beobachtete grössere oder geringere Schlängelung, welche wie eine Reminiscenz an embryonale Stadien aussieht, wo sie bekanntlich in der 32. Woche ihren Höhepunkt erreicht, von welchem Termin ab die vom Uterus ausgehende Streckung einsetzt. Feste Beziehungen zwischen der Deutlichkeit der Schlängelung und dem Entwicklungsalter der Missbildung liessen sich in den angeführten Fällen nicht aufstellen. —

Die nächstliegende Frage ist natürlich die nach den praktischen Folgen und der klinischen Bedeutung solcher Entwicklungshemmung, und es liegt auf der Hand, als allgemeinen Gesichtspunkt für ihre Wertung in dieser Richtung den Grad der Entwicklungshemmung aufzustellen. Das rudimentärste Organ muss die augenfälligsten Störungen machen, der Uterus subseptus foras arcuatus kann ohne eine jede bestehen und Hand in Hand mit dem Grad der Entwicklungshemmung und daraus erwachsenen Störungen geht auch unsere Indikationsstellung und alle therapeutischen Massnahmen.

Was zunächst Fall Nr. 1 betrifft, den Uterus rudimentaris solidus, so liegen die hieraus entstandenen Störungen einerseits durch den anatomischen Bau, andererseits durch die Angaben der Krankengeschichte ohne weiteres so klar zu Tage, dass eine genauere Ausführung an dieser Stelle überflüssig erscheint. Die in diesem Fall vorgenommene Totalexstirpation war in doppelter Weise begründet. Einmal liessen die vorhandenen Menstrualkoliken vermuten, dass es sich um Haematometrabildung handle, und die Entfernung der Ovarien wurde vorgenommen, um die Ursache der menstruellen Kongestionen auszuschalten, nachdem bei der Operation die

Annahme einer Haematometra sich als irrig erwies. Der Erfolg hat der Indikation rechtgegeben.

Eine andere Frage ist die einer künstlichen Herstellung des fehlenden Vaginalrohres. Die kasuistischen Mitteilungen hierüber sind spärlich. Es wurde Pat. die Scheidenbildung mit Benützung einer verlagerten Dünndarmschlinge vorgeschlagen, doch willigte sie nicht ein. Diese in Anlehnung an analoge Fälle von Plastik mittels verlagerter Dünndarmschlingen vorgenommene Operation wurde zuerst von Haeberlin 1907 vorgeschlagen und unabhängig von ihm von Mori vorgenommen, der darüber auf dem Gynäkologischen Kongress in Kyoto 1908 referierte. Ueber Ausführung, Technik und Verlauf verweise ich auf die Angaben von Mori selbst und erwähne nur, dass der Erfolg ein denkbar guter war. Die Operation ist natürlich zu jung, als dass eine massgebende Statistik über ihren Erfolg aufgestellt werden könnte, aber die wenigen bisher gemachten Erfahrungen lassen ihre Indikationsstellung in derartigen Fällen von Defectus vaginae wohl gerechtfertigt erscheinen.

Allein schon vom gynäkologischen Standpunkt beanspruchen die Fälle von rudimentärer Bildung des Uterus besonderes Interesse, die mit Bildung von Haematometra einhergehen, also die mit einer partiellen congenitalen Atresie verknüpften. Ich kann hier nicht auf die Beschwerden und Gefahren eingehen, die durch die ständig zunehmende Haematometra oder Haematosalpinx der Trägerin erwachsen. Sie bemessen sich nach dem Sitz, der Ausdehnung der Atresie, nach der Durchgängigkeit des Ostium abdom. und nach der Frage einer möglichen Infektion, und je nachdem gestaltet sich auch die Therapie verschieden. Ist die Haematometra von der Scheide aus nicht gut zugängig, so ist die abdominelle Exstirpation indiziert, die auch in den vorliegenden Fällen stattgefunden und gute Dauererfolge gegeben hat.

Zur Diagnose können sich unter Umständen so charakteristische Anhaltspunkte finden, dass sich aus dem Symptomenkomplex mit zwingender Notwendigkeit das Bild der Atresie ergibt. Anders aber liegen die Fälle (z. B. Nr. 3) wo die regulären Menses das Bild einer entstehenden Haematometra vollkommen verwischt haben. Hier war die Laparotomie der einzige Weg zur richtigen Deutung des fraglichen „harten Tumors".

Eine besondere Bedeutung gewinnt die Funktion des atretischen Nebenhornes dann, wenn es in ihm zur Einnistung eines befruchteten Eies gekommen ist. Die Kenntnis solcher

Fälle ist schon sehr alt (1669 Mauriceau, dann Vassal), und Kussmaul weiss schon eine Reihe einwandfreier Beobachtungen aufzuführen. Die Art des Zustandekommens, die Transmigratio seminis externa und interna etc. behandeln ausführliche Lehrbücher in genauer Weise.

Die Erscheinungen ähneln anfangs sehr denen der Tubargravidität, doch liegen die Verhältnisse zunächst viel günstiger als bei dieser, da die Frucht sich in der Regel weit besser und länger entwickeln kann; eben darin besteht jedoch gerade die ausserordentliche Gefahr der Gravidität im atretischen Nebenhorn. Ist es einmal zu manifesten Störungen gekommen, so sind diese weitaus schlimmer als die der Tubarschwangerschaft. Die Hauptgefahr ist die Ruptur, und der traurige Prozentsatz von 31 Todesfällen allein durch Verblutung unter 48 Fällen von Nebenhornschwangerschaft (v. Winckel, Handbuch der Geburtshilfe) gibt ein erschreckendes Bild der Gefahr. Fälle von Resorption und und Granulationsbildung sowie Petrifikation sind leider die Ausnahmen.

Anders natürlich liegen die Verhältnisse, wenn eine teilweise Trennung mit nach unten offenem Ausweg vorliegt. Die Wehenkräfte sind meist ausreichend zur Erweiterung des Cervicalkanals, die auch dann genügend schnell erfolgt, und die Geburt kann ohne Regelwidrigkeiten von statten gehen. (Auf einige Variationen und Besonderheiten, das Differieren der Geburtszeiten, die fälschliche Superfötation einzugehen, ist hier nicht der Ort.) Oft aber kommt es zu ernsteren Störungen, von denen ich nur die atonische Nachgeburtsblutung des die Placenta tragenden Hornes, die muskuläre Insuffizienz und die regelwidrige Lage der Frucht anführen will. Nach Schatz sollen 43% aller Querlagen einer teilweisen Hemmungsbildung des Uterus ihr Entstehen verdanken, ein Verhältnis, das einem sofort klar wird, wenn man bedenkt, dass bei derartig unvollkommen verschmolzenen Organen die Gründe in Wegfall kommen, die an der Prävalenz der Schädellagen hauptsächlich, vielleicht sogar ausschliesslich schuld sind (Credé-Kristeller). Das untere Uterinsegment hat eben nicht mehr die „kelchartige" Gestalt, die es zum Fassen des Kopfes so geeignet macht, und die Wirkung der Gestalt des Corpus, des Tonus und der Korrektivkontraktionen muss sich begreiflicherweise in ganz anderer Art äussern als beim wohlgebildeten Organ.

Charakteristisch sind auch die im Verlauf der Schwangerschaft und Geburt auftretenden Störungen bei Persistenz des

Septums in dem sonst wohlgebildeten Uterus. Septumrisse und vorzeitige Unterbrechung der Schwangerschaft, Wehenschwäche, Rigidität der Cervix, protrahierter Geburtsverlauf, Zerreissung und eine Reihe von Besonderheiten können die Folge solcher Anomalien sein, und ebenso kann ein Septum vaginae natürlich die verschiedensten Komplikationen verursachen, die sich aus seinem anatomischen Bau ohne weiteres ableiten und erklären lassen.

Eine exakte rechtzeitige Diagnose ist in Fällen von Gravidität bei derartigen Verkümmerungen und Missbildungen die erste Vorbedingung für die angezeigte und erfolgreiche Therapie. Drei Punkte sind hier beachtenswert:

1. Ein etwaiges Septum vaginae wird immer den Verdacht auf weitere Doppelbildungen erwecken; beweisend ist es nicht, denn das früher angezweifelte Vorkommen einer Vagina duplex oder septa als Hemmungsmissbildung bei einfachem Uterus (Nagel) scheint durch die Veröffentlichungen und Erklärung solcher Fälle von Boje bewiesen.

2. Sollten zwei Orificia ext. vorhanden sein, so ist das Vorliegen einer Doppelbildung zweifellos, und endlich kann

3. eine genaue bimanuelle Untersuchung (eventuell in Narkose und per rectum) Aufklärung über die Verhältnisse schaffen. Es würde zu weit führen, alle Möglichkeiten und anatomischen Kennzeichen der graviden missbildeten Uteri aufzuzählen.

Die Therapie in Fällen von Schwangerschaft im atretischen Nebenhorn kann nur die radikale sein: Exstirpation, mit welcher auch für spätere Zeiten alle Gefahren beseitigt sind. In allen übrigen Fällen ist die Indikation durch die Besonderheiten jedes einzelnen Falles gegeben; eine Schablone aufzustellen wäre ebenso unmöglich als falsch.

Von weit geringerer Bedeutung, eventuell sogar ganz ohne eine solche sind die Neubildungen aus späterer Zeit, hinsichtlich ihrer physiologischen Funktionen ausserhalb der Schwangerschaft. Zur Beseitigung etwaiger Beschwerden oder Störungen steht uns in der Spaltung des Septums mit dem Thermokauter eine relativ einfache und in ihren Resultaten vollkommen befriedigende Operation zu Gebote, die auch in dem unter Nr. 12 beschriebenen Fall mit bestem Erfolg angewendet wurde.

Zum Schlusse ist es mir eine angenehme Pflicht, Herrn Prof. Amann für die freundliche Ueberlassung der Arbeit, sowie Herrn Dr. H. Albrecht für gütige Unterstützung, an dieser Stelle meinen herzlichsten Dank auszusprechen. Herrn Prof. Döderlein danke ich für die freundliche Uebernahme des Referates.

Literatur.

Amann J. A. jun.: Drei Fälle von Uterus duplex. Referat in Monatsschrift für Geburtshilfe und Gynäkologie, Bd. XII, Heft 4, S. 545. 1900.

Boje O. A.: Beobachtungen von Doppelbildungen der Vagina bei einfachem Uterus. Mitteilungen der Klinik Engström, Bd. III, Heft 3.

Butters Wilhelm: Ueber einen Fall von Uterus bicornis rudimentarius mit rudimentärer Scheide. Erlangen 1895. Inaug.-Diss.

Dalla Rosa: Ein Fall von Uterus bicornis mit Ligamentum recto-vesicale. Zeitschr. f. Heilk., Bd. IV, 1883.

Fleck Georg: Ein Fall von Haematometra und doppelseitiger Haematosalpinx bei Mangel der Scheide. Monatsschr. f. Geburtsh. u. Gyn., Bd. 13, Heft 4, 1901.

Fleck Georg: Die Entstehung des Tubenverschlusses bei der gynatretischen Haematosalpinx. Archiv f. Gynäkol., Bd. 71, Heft 2, 1904.

Freund W. A.: Beiträge zur Pathologie des doppelten Genitalkanals. Zeitschrift für Geburtsh. u. Gynäkol., Bd. 1, S. 231.

Goldberg Oskar: Ueber Verdoppelungen des Uterus. Inaug.-Diss. Freiburg i. B. 1898.

Gontermann: Geschichte eines Uterus bicornis. Berliner klinische Wochenschr., 1879, S. 616.

Grasser And.: Eine seltene Bildungsanomalie der weiblichen Genitalien. Inaug.-Diss. Erlangen 1890.

Haeberlin: Operation bei völligem Mangel der Scheide. Vorschlag einer neuen Operationsmethode. Centralbl. f. Gynäkol. 1907. Nr. 9.

Harter L.: Die Entwicklungsstörungen am weiblichen Körper bei Doppelmissbildungen des Genitaltraktus. Inaug.-Diss. Freiburg i. B. 1892.

Hertwig Oskar: Lehrbuch der Entwicklungsgeschichte des Menschen und der Wirbeltiere.

Holzbach E.: Vergleichende anatomische Untersuchungen über die Tubenbrunst und Tubenmenstruation. Zeitschr. f. Geburtsh. u. Gynäkol., Bd. 61, Heft 3.

Josephson: Ueber die Neoplasmen der missbildeten Gebärmutter. Archiv für Gynäkol., 1901, Bd. 64.

Krieger: Bedeutung des Ligamentum recto-vesicale für die Entstehung der Uterusdoppelbildungen. Monatsschr. für Geburtsh. u. Gyn., Bd. 12, S. 179.

Kussmaul Ad.: Von dem Mangel, der Verkümmerung und Verdoppelung der Gebärmutter etc. Würzburg 1859.

Kochenburger: Die Missbildungen der weiblichen Genitalien. Zeitschrift für Geburtsh. und Gynäkol., Bd. 26, Heft 1, 1893.
Langenkamp: Ueber die Aetiologie der Missbildungen der weiblichen Genitalien. Giessen. Inaug.-Diss.
Las Casas dos Santos: Missbildungen des Uterus. Zeitschr. f. Geb. u. Gynäkol., Bd. 14.
Maasland H. E. P.: Beiträge zur Behandlungsmethode von Blutanhäufungen im atretischen weiblichen Genitaltractus.. In.-Diss.
Marchand: Ueber Verdoppelung der Vagina bei einfachem Uterus. Centralbl. für Gynäkol., 1904, Nr. 6 D. 161.
Mayerhofer: Die Atresien der Gebärmutter. In Billroths Handbuch der Frauenkrankheiten, I. Bd., 2. Abschnitt.
Meyer Robert: Zur Entstehung des doppelten Uterus. Zeitschr. f. Geburtsh. u. Gynäkol., Bd. 36, 1898, Heft 1.
Meyer Robert: Ueber embryonale Gewebseinschlüsse in den weiblichen Genitalien und ihre Bedeutung für die Pathologie dieser Organe. Ergebnisse der allgemeinen Pathologie und pathologischen Anatomie des Menschen und der Tiere, von Lubarsch und Ostertag., 9. Jahrg., II. Abt., 1903.
Mori: Scheidenbildungn unter Benützung einer verlagerten Dünndarmschlinge bei Uterus rudimentarius cum vagina rudimentaria. Centralblatt für Gynäkol., 1909, 33. Jahrg., Heft 5.
Müller B., Ueber einen Fall von Vagina duplex. Deutsche med. Wochenschrift, 1903. Nr. 32.
Nagel: Entwicklung und Entwicklungsfehler der weiblichen Genitalien. Handbuch der Gynäkol., von J. Veit, Wiesbaden 1897.
Natanson: Zur Anatomie und Entwicklungsgeschichte des Uterus unicornis. Monatsschrift für Geburtsh. u. Gynäkol., Bd. 20, 1904, S. 1195.
Nothnagel: Spezielle Pathologie und Therapie, Bd. 20, 2. Teil: Die Missbildungen der weiblichen Geschlechtsorgane, von Chrobak und Rosthorn. Wien und Leipzig 1908.
Paltauf A.: Zur Erkenntnis des Uterus unicornis. Med. Jahrbücher der k. k. Gesellschaft für Aerzte in Wien. 1885, S. 211.
Pick L.: Gebärmutterverdoppelungen und Geschwulstbildungen unter Berücksichtigung ihres ätiologischen Zusammenhanges. Archiv für Gynäkol., Bd. 52, S. 408, 1896.
Pick L.: Zur Anatomie und Genese der doppelten Gebärmutter. Arch. f. Gynäkol., Bd. 57, S. 596, 1898.
Stollberg: Haematometra in cornu rudiment. uteri bicornis. Inaug.-Diss. Leipzig.
Thomae: Ein genau beobachteter Fall von Uterus bicornis septus cum vagina septa. Inaug.-Diss. Leipzig 1904.
v. Winckel: Die Pathologie der weiblichen Sexualorgane, 1878.
v. Winckel: Ueber die Einteilung, Entstehung und Benennung der Bildungshemmungen der weiblichen Sexualorgane, in Volkmanns Sammlung klinischer Vorträge, N. F. Nr. 251, 252. 1899.
v. Winckel: Handbuch der Geburtshilfe, Bd. II, 1. Teil.
Witte E.: Casuistische Mitteilungen über die Missbildungen der weiblichen Genitalien. Monatsschr. für Geburtsh. u. Gynäkol., 1895, Ergänzungsheft.
Zanders: Zur Casuistik der angeborenen Scheidenatresien. Inaug.-Diss. München.

Lebenslauf.

Ich, Julius Dietsch, bin geboren am 22. September 1883 in Augsburg als Sohn des ehemaligen Gymnasialprofessors Eduard Dietsch. Die Volksschule und die ersten Jahre des humanistischen Gymnasiums machte ich in Würzburg durch, wohin mein Vater im Jahre 1885 an das dortige Realgymnasium versetzt worden war, und beendete meine Gymnasialzeit in Hof a. S., wo ich im Jahre 1903 absolvierte. In Würzburg begann ich meine medizinischen Studien, bestand dort auch nach dem fünften Semester zu Ostern 1906 die ärztliche Vorprüfung. Die vier letzten Semester brachte ich in München zu, wo ich auch im November 1908 die ärztliche Prüfung ablegte. Als Medizinalpraktikant war ich bisher in der chirurg. Abteilung des Krankenhauses l. d. I. und an der Universitäts-Frauenklinik in München tätig.